Der Radiologe

Zeitschrift für diagnostische und interventionelle Radiologie, Radioonkologie, Nuklearmedizin

Organ des Berufsverbandes der Deutschen Radiologen e.V. (BDR)

Elektronischer Sonderdruck für

I. Sack

Ein Service von Springer Medizin

Radiologe 2012 · 52:738–744 · DOI 10.1007/s00117-012-2311-6

© Springer-Verlag 2012

zur nichtkommerziellen Nutzung auf der privaten Homepage und Institutssite des Autors

I. Sack · T. Fischer · A. Thomas · J. Braun

Magnetresonanzelastographie der Leber

www.DerRadiologe.de

Springer Medizin

Radiologe 2012 · 52:738–744
DOI 10.1007/s00117-012-2311-6
Online publiziert: 11. Juli 2012
© Springer-Verlag 2012

I. Sack[1] · T. Fischer[1] · A. Thomas[1] · J. Braun[2]
[1] Institut für Radiologie, Charité-Universitätsmedizin Berlin, Campus Charité Mitte, Berlin
[2] Institut für Medizinische Informatik, Charité-Universitätsmedizin Berlin, Campus Benjamin Franklin, Berlin

Magnetresonanz-elastographie der Leber

Moderne medizinische Diagnostik ist auf bildgebende Verfahren wie Ultraschall, Computertomographie (CT) oder Magnetresonanztomographie (MRT) angewiesen. Trotz des hohen technischen Entwicklungsstands dieser diagnostischen Modalitäten hat sich nichts an der grundlegenden Bedeutung des klassischen Tastbefunds geändert: Auch in Zeiten hoch entwickelter Medizintechnik stellt die geschulte Hand des Arztes ein zuverlässiges, oft unübertroffen sensitives Mittel zur Lokalisierung von Krankheiten dar. Vor diesem Hintergrund wurde die Elastographie erfunden, die es ermöglicht, Organe und Gewebe mittels akustischer Wellen im Ultraschall oder im MRT hinsichtlich ihrer viskoelastischen Eigenschaften zu untersuchen [1]. Dieser neuartige physikalische Ansatz hat das Potenzial, insbesondere die Früherkennung der Leberfibrose entscheidend zu verbessern.

Motivation der Fibrosegraduierung mittels Elastographie

In Deutschland leiden etwa 4–5 Mio. Menschen an chronischen Lebererkrankungen, die in ihrem weiteren Verlauf zur Ausbildung einer Fibrose führen können [2]. Die Abgrenzung mittlerer Fibrosegrade und der Zirrhose (F2–F4 nach [3]) von milder Fibrose (F0–F1) ist in vielen Fällen therapieentscheidend [4]. In der klinischen Routine wird die Leberfibrose anhand der invasiven Leberpunktion diagnostiziert. Diese stellt den Goldstandard für die Graduierung der Fibrose dar, obwohl sie nur ca. 1/10.000–1/50.000 des Lebergewebes erfasst und invasiv, d. h. mit einem Komplikationsrisiko behaftet ist. Zudem ist sie nicht beliebig wiederholbar, was ihre Anwendung für Folgeuntersuchungen einschränkt [5]. Die Fibrosegraduierung mittels Elastographie nutzt die Korrelation von Steifigkeit und Kollagengehalt im Gewebe. Wie in allen anderen Körperregionen, stellt die Fibrosierung durch Zunahme extrazellulärer Matrixproteine eine Reaktion auf Verletzung, Tumor oder Entzündung dar. Viskoelastische Eigenschaften biologischer Gewebe ändern sich sensitiv mit dem Gehalt an Matrixproteinen sowie deren Vernetzungsgrad. Dadurch ist die Elastographie sensitiv auf gewebestrukturelle Veränderungen, die von zellulären Größenordnungen bis zu den global gemessenen Modulen skalieren [6]. In ◘ **Abb. 1** werden die Elastizität und die Viskosität als Messgrößen in der Elastographie dem Vernetzungsgrad und der Gittersteifigkeit eines Materials schematisch gegenübergestellt.

Technik der dynamischen Elastographie

Heute existieren vielfältige Methoden und Ansätze in der Elastographie. Alle Techniken vereinen die kontrollierte Verschiebung von Gewebeschichten (Scherung) mit medizinischer Bildgebung. In der dynamischen Elastographie werden transversale (Scher-)Schwingungen erzeugt, deren Ausbreitungsgeschwindigkeit im Gewebe von dessen Schermodul abhängt. Bei zunehmender Steifigkeit steigen die Geschwindigkeit und damit auch die räumliche Länge der mechanischen Wellen. Die Wellenlänge stellt also den sensitiven Parameter in der Elastographie dar. Zusätzlich kann aus der Dämpfung der Wellenamplitude die Viskosität der Leber abgeleitet werden [7].

Derzeit gibt es prinzipiell 3 Möglichkeiten zur dynamischen Stimulation der Leber: Ein externer, d. h. auf der Körper-

Tab. 1 Vergleich aktueller Methoden der dynamischen Leberelastographie

Methode	Mechanische Anregung	Aufnahmemodalität	Erhobene Kenngrößen	Auswerteregion
TE	Extern, gepulst, 50 Hz	Ultraschall, A-Mode	Schermodul	25–45 mm (axial) [12]
SSI	Planare Welle aus fokussiertem Ultraschall	Ultraschall, bildgestützt	Schermodul	40×40 mm^2 [10]
ARFI	Punktueller, fokussierter Ultraschall	Ultraschall, bildgestützt	Schermodul	30–50 mm (axial) × 5–10 mm (lateral [9])
MRE	Zeitharmonisch, extern, 25–70 Hz	MRT	Schermodul, Viskosität	Gesamtleber [13]

TE transiente Elastographie, SSI „supersonic shear imaging", ARFI „acoustic radiation force impulse", MRE Magnetresonanzelastographie.

persönliches Exemplar für I. Sack

oberfläche aufgesetzter Aktor schwingt mit geringer Frequenz (20–70 Hz) entweder zeitharmonisch-kontinuierlich oder gepulst (transient). Als dritte Möglichkeit wird das Gewebe mittels periodischer Ultraschallimpulse („acoustic radiation force impuse“ – ARFI) in Schwingung versetzt. Die Fortpflanzung der Scherwellen kann mittels Ultraschall oder MRT gemessen werden. Ultraschall im A-Mode (transiente Elastographie – TE [8]) oder bildgestützt (ARFI [9], „supersonic shear imaging“ – SSI [10]), ist v. a. sensitiv auf transiente Schwingungen entlang des Ultraschallstrahls.

Die MR-Elastographie (MRE) ist in der Polarisierung der Scherwellen weniger limitiert, braucht allerdings zusätzlich Zeit zur Bewegungskodierung (10–40 ms), um die mechanischen Wellen gleichsam als „Schnappschuss“ in das MR-Phasensignal zu kodieren [11]. Die Aufnahme der dynamischen Propagation der Scherwellen erfordert also die Synchronisation von Anregung und Bildaufnahme. Die zur Bildaufnahme synchronisierte Anregung führt zu einem mechanischen „steady state“, dessen zeitharmonische Komponenten bei z. B. 50 oder 60 Hz gemessen und zu Elastizitätskarten verarbeitet werden können. Die MRE ist derzeit die einzige Methode, die eine ortsaufgelöste Darstellung der Elastizitätsverteilung der Gesamtleber erlaubt. Eine inhärente Limitation der Elastographie stellt die beschränkte Ortsauflösung dar, die aus einer Ortsunschärfe bei der Bestimmung räumlich ausgedehnter Wellenlängen resultiert. Aus diesem Grund steht das räumliche Auflösungsvermögen der Elastographie noch hinter dem der morphologischen Bilder von Ultraschall oder MRT zurück. In ◘ **Tab. 1** wird die MRE weiteren Verfahren der dynamischen Elastographie der Leber gegenübergestellt.

Zusammenfassung · Abstract

Radiologe 2012 · 52:738–744 DOI 10.1007/s00117-012-2311-6
© Springer-Verlag 2012

I. Sack · T. Fischer · A. Thomas · J. Braun

Magnetresonanzelastographie der Leber

Zusammenfassung

Klinisches/methodisches Problem. Die Leberfibrose lässt sich nichtinvasiv und bildgestützt nur schwer von normal gesundem Gewebe unterscheiden. Morphologische Kenngrößen geben kaum Aufschluss über das Vorliegen einer Leberfibrose, insbesondere der Schweregrad der Erkrankung kann nicht sicher beurteilt werden.
Radiologische Standardverfahren. Diagnose und Graduierung der Leberfibrose sind derzeit keine Aufgabenstellungen der Radiologie, als Goldstandard gilt die Leberpunktion.
Methodische Innovationen. Die Elastographie ist sensitiv auf Veränderungen mechanischer Eigenschaften eines Organs. In der Leber korreliert der Fibrosegrad mit der Steifigkeit. Die Elastographie in der MRT (MRE) nutzt harmonische Schwingungen, welche über bewegungssensitive Phasenkontrastaufnahmetechniken kodiert werden. Aus den aufgenommenen Wellenbildern können Karten viskoelastischer Kenngrößen berechnet werden.
Leistungsfähigkeit. Auf dem derzeitigen Stand der Technik ist die MRE in der Lage, frühe Fibrosegrade (F0–F1) von mittlerer und schwerer Fibrose (F2–F4) mit einer diagnostischen Güte („area under the receiver operating characteristic“, AUROC) von 0,92 abzugrenzen.
Bewertung. Die MRE ist die derzeit genaueste bildgestützte Methode zur Fibrosegraduierung.
Empfehlung für die Praxis. Bei weiterer Verbesserung der diagnostischen Genauigkeit der MRE könnte sich die Methode zu einer Standardmethode in der Leberradiologie entwickeln.

Schlüsselwörter
Leberfibrose · Elastographie · Magnetresonanztomographie (MRT) · Viskoelastische Kenngrößen · Graduierung

Magnetic resonance elastography of the liver

Abstract

Clinical/methodical issue. The early detection of liver fibrosis remains a major challenge in medical imaging.
Standard radiological methods. Nowadays staging of liver fibrosis is not a task for radiological examinations and the gold standard is liver puncture.
Methodical innovations. Elastography is sensitive to the mechanical properties of soft tissues and in the liver stiffness is highly correlated to the degree of fibrosis. In magnetic resonance imaging elastography (MRE) time-harmonic vibrations are induced in the liver and encoded by motion-sensitive phase-contrast sequences. Viscoelastic constants are recovered from the obtained wave images and displayed by so-called elastograms.
Performance. The MRE procedure is able to discriminate low grades of fibrosis (F0-F1) from medium and severe fibrosis (F2-F4) with a diagnostic accuracy (AUROC) of 0.92.
Achievements. Currently, MRE is the most sensitive imaging modality for the noninvasive staging of liver fibrosis.
Practical recommendations. Current technical developments of MRE may further improve the accuracy of the method towards a new gold standard for noninvasive staging of fibrosis by radiologists.

Keywords
Liver fibrosis · Elastography · Magnetic resonance imaging (MRI) · Viscoelastic constants · Staging

Methodik der Leber-MRE

Die einfachste Form der Leber-MRE basiert auf einer Gradientenechotechnik, mit deren Hilfe eine einzelne Wellenkomponente bei Einzelfrequenzanregung mit 60 Hz in einer Schicht aufgenommen werden kann. Diese Technik in Kombination mit einem pneumatischen Lautsprechersystem zur Anregung der Wellen wird mittlerweile kommerziell für MRT-Geräte unterschiedlicher Hersteller angeboten [13]. Das Ergebnis dieser etwa einminütigen Untersuchung ist eine Elastizitätskarte, wie in ◘ **Abb. 2** dargestellt, deren Intensität deutlich mit dem Fibrosegrad korreliert. Etwa 20 min Untersuchungsdauer erfordert die 3-D-MRE der Leber auf Grundlage einer konventionellen Spinechotechnik zur Aufnahme des Schwingungsfeldes in 5 Schichten [14]. Das Ergebnis dieser erweiterten Methodik ist ein komplexes Modulbild bei einer Anregungsfrequenz von 65 Hz, dessen Realteil den Schermodul und dessen Imaginärteil die Scherviskosität kodiert [14].

Eine weiterführende Methode ist die Mehrfrequenz-MRE, die aufgrund schneller Single-shot-Bildaufnahmetechniken in der Lage ist, in 2 Atempau-

persönliches Exemplar für I. Sack

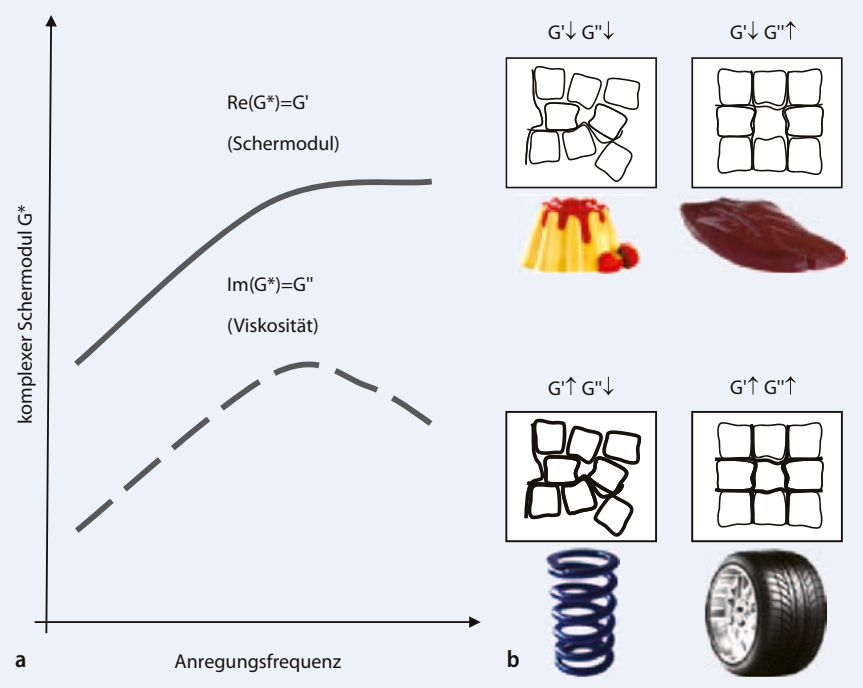

Abb. 1 ▲ Schematische Übersicht über die Messgrößen in der Elastographie. **a** Der komplexe Schermodul G* repräsentiert im Realteil (Re[G*] = G′) die Elastizität des Gewebes, welche auch bei Palpation „fühlbar" ist. Im Gegensatz dazu ist sein Imaginärteil (Im[G*] = G″) mit den Dämpfungseigenschaften verknüpft, die als Viskosität einen struktursensitiven Parameter darstellen. Aufgrund von Viskosität zeigt G* eine starke Abhängigkeit von der Anregungsfrequenz. **b** Vier grundlegende Szenarien viskoelastischer Materialien: Ein weiches und wenig viskoses Material (G′↓ G″↓) wie Agarose-Gel oder Pudding hat einen geringen Vernetzungsgrad schwacher (allerdings sehr langer) Ketten. Lebergewebe hat eine ähnlich geringe Elastizität wie Agarose-Gel, allerdings aufgrund des hohen Vernetzungsgrads der zellulären Matrix zeigt sich biologisches Gewebe trotz geringem Schermodul generell mit hohen Dämpfungseigenschaften, d. h. hoher Viskosität (G′↓ G″↑). Die *untere Zeile* stellt äquivalente Szenarien mit hohem Schermodul (G′↑) dar. Der Übergang gesunde Leber → Fibrose ähnelt dem Übergang vom weichen vernetzten Gewebe zu einem harten vernetzten Material (G′↑ G″↑)

sen mehrere komplexe Modulkarten bei 4 Anregungsfrequenzen von 25–62,5 Hz zu kodieren (◘ **Abb. 3**; [15]). Aus der Dispersion des komplexen Schermoduls über die Anregungsfrequenz lassen sich dann viskoelastische Materialkonstanten ermitteln, die neben ihrer Sensitivität gegenüber strukturellen Gewebeveränderungen [16] eine objektivierte Diagnose aufgrund frequenzunabhängiger Grenzwerte erlauben [17].

Insgesamt ist die MRE der Leber eine robuste, zeiteffiziente Methode, die mit Einschränkungen in der Ortsauflösung die Erfassung der Steifigkeit der Gesamtleber erlaubt. Die Anregung der mechanischen Wellen ist weder bei Obesitaspatienten noch bei Vorliegen von Aszites eingeschränkt und wird generell gut toleriert. Allerdings kann bei Vorliegen einer Hämochromatose die Qualität der MRE-Phasenbilder stark eingeschränkt sein. Für den Radiologen verspricht die MRE als kurze Zusatzuntersuchung Informationen, die über den morphologischen Bildkontrast weit hinausgehen. Die Auswertung der aufgenommenen Wellenkarten kann vollautomatisch am Scanner erfolgen und erfordert lediglich zur Abgrenzung der interessierenden Region die Interaktion eines Radiologen. Generell wird die MRE von

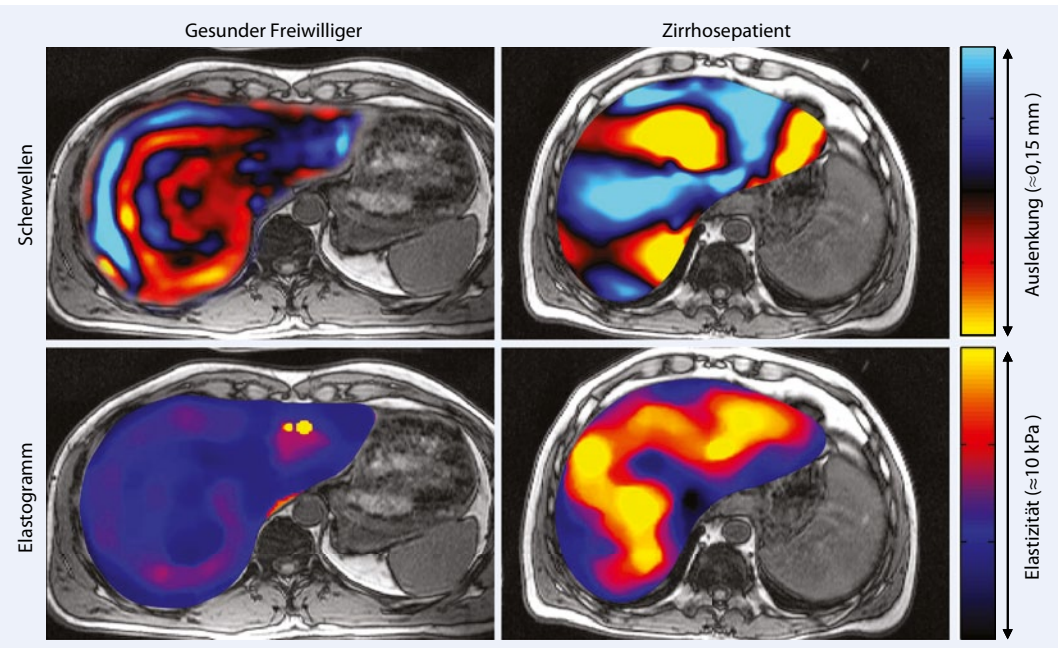

Abb. 2 ◄ Einfachste Ausführung der MRE der Leber: Scherwellen werden bei Einzelfrequenzanregung (z. B. 60 Hz) in einer Schicht aufgenommen. Schon anhand der Länge der Scherwellen lässt sich erkennen, dass die Leber bei einem Zirrhosepatienten wesentlich steifer ist als bei Gesunden. Dieses qualitative Merkmal wird in den Elastizitätskarten ortsaufgelöst quantifiziert

persönliches Exemplar für I. Sack

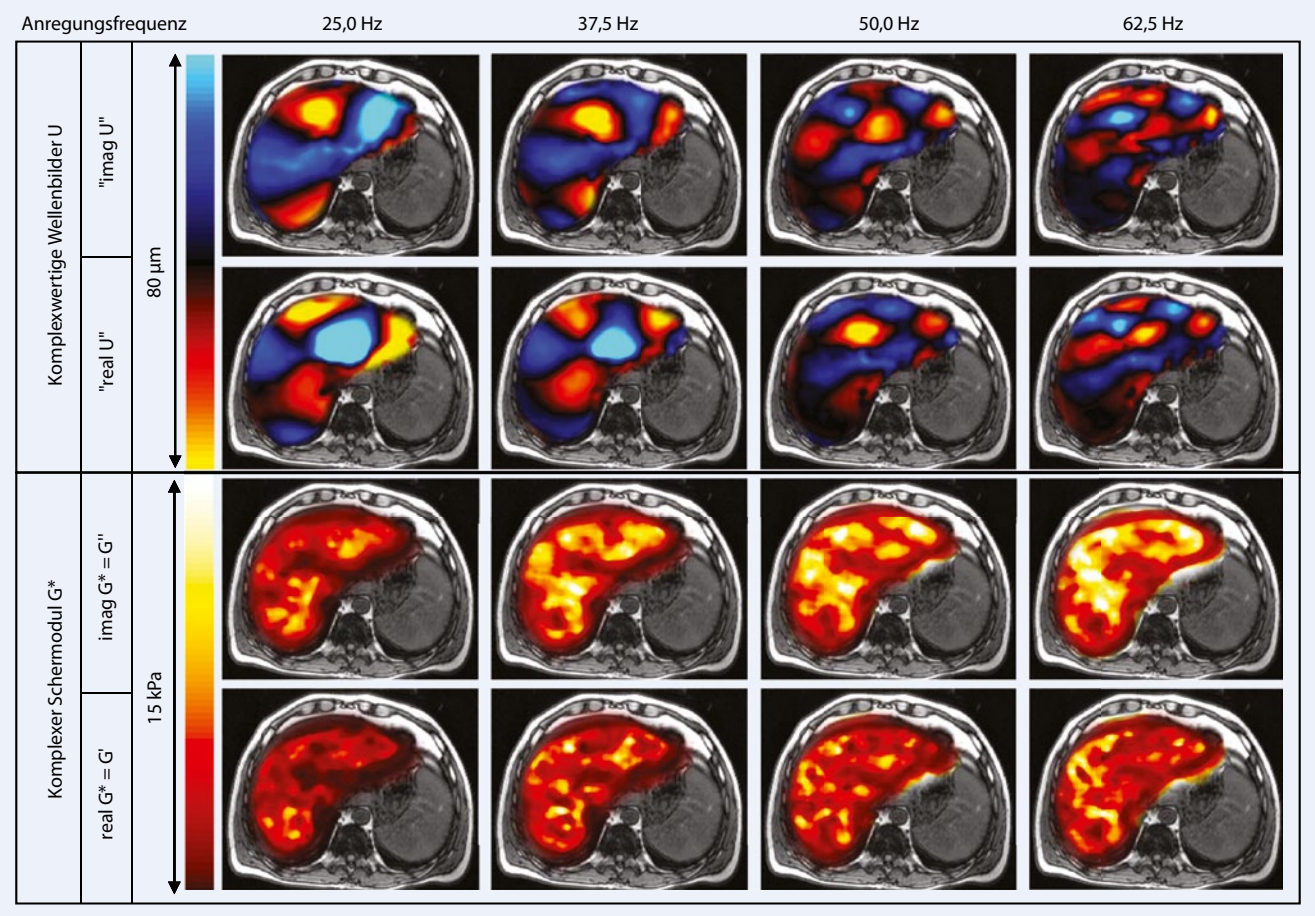

Abb. 3 ▲ Multifrequenz-MRE bei einem Zirrhosepatienten. Dargestellt sind Real- und Imaginärteile der Wellenbilder sowie der Modulkarten (Elastizität = G', Viskosität = G''). Über die Frequenzabhängigkeit von G' und G'' lassen sich frequenzunabhängige Materialkonstanten bestimmen. *MRE* Magnetresonanzelastographie. (Mit frdl. Genehmigung aus [17])

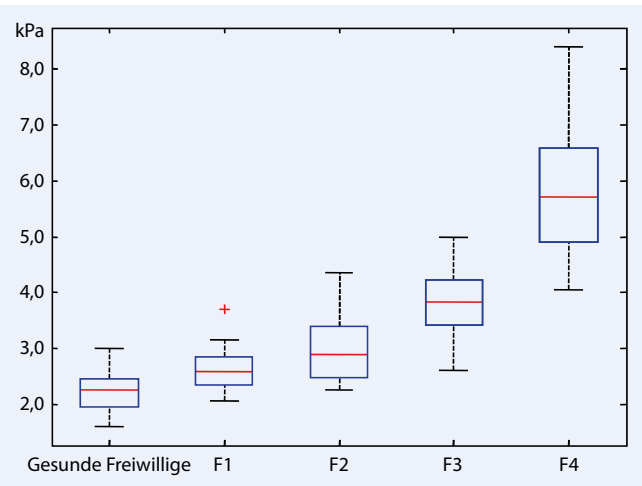

Abb. 4 ◀ Scherelastizität der Leber in Abhängigkeit vom Fibrosegrad. (Mit frdl. Genehmigung aus [17])

Patienten gut akzeptiert, da sie bei klinisch indizierter Leber-MRT lediglich eine kurze, kontrastmittelfreie Zusatzuntersuchung darstellt.

Genauigkeit der MRE zur Graduierung der Leberfibrose

Die typische Korrelation von Lebersteifigkeit mit dem Fibrosegrad ist in ◘ **Abb. 4** demonstriert. Im Folgenden soll die Einschätzung der diagnostischen Güte der Elastographie anhand der klinisch wichtigen Unterscheidung zwischen milder Fibrose (F0–F1) und mittleren bis schweren Fibrosen (F2–F4) erfolgen [4]. Die Ultraschallelastographie auf der Grundlage von TE erlaubt die Abgrenzung von milder (F0–F1) gegen starke Fibrose (F2–F4) mit einem AUROC-Wert von 0,84 [18]. Die 3 Methoden der MRE (2-D, 3-D und Multifrequenz-MRE) zeigen eine höhere Abgrenzungsgüte mit AUROC-Werten ≥0,92 [13, 14, 17] bei einer maximalen Sensitivität und Spezifität von 98 und 100% [14]. Andere bildgestützte Marker, wie morphologische Kenngrößen [19] oder diffusionsgewichtete MRT [20], liegen in ihrer diagnostischen Güte weit hinter der MRE oder erlauben keine signifikante Unterscheidung von milder und mittlerer Fibrose. Insgesamt ist die MRE

persönliches Exemplar für I. Sack

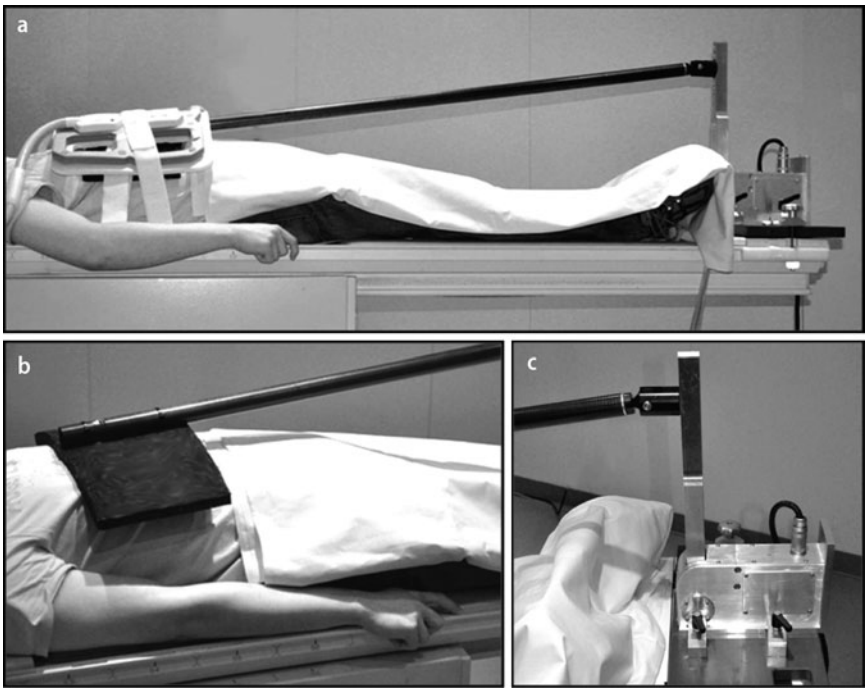

Abb. 5 ◀ Neuartiger Scherwellenerzeuger für die Leber-MRE auf Grundlage piezoelektrischer Keramiken. **a** Gesamtaufbau des Systems mit Bewegungswandler am Fußende der Patientenliege. Eine Karbonfaserstange leitet die Schwingungen zur Übertragung in den Körper auf eine Gummimatte. **b** Detailansicht der Übertragungsmatte auf der Körperoberfläche. **c** Detailansicht Bewegungserzeuger. *MRE* Magnetresonanzelastographie

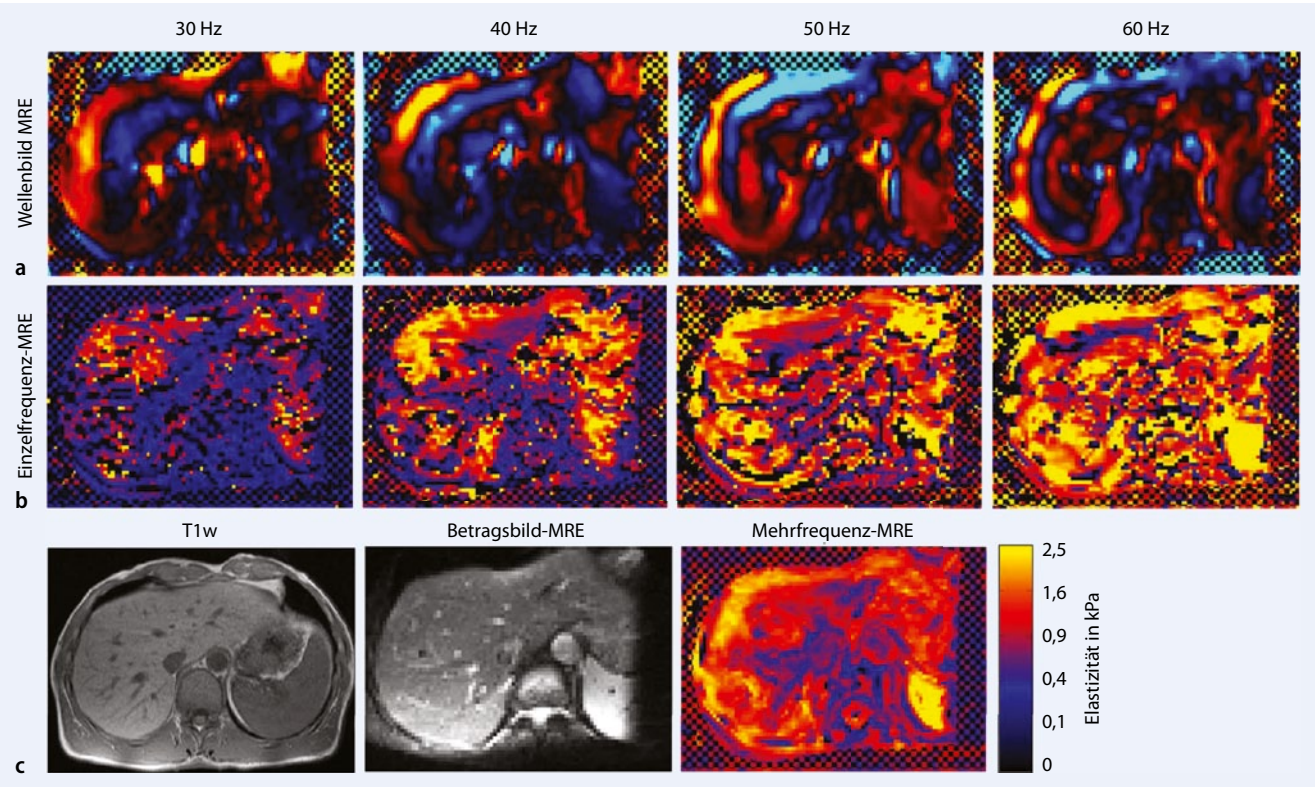

Abb. 6 ▲ Mehrfrequenz 3-D-MRE. **a** Wellenbilder in einer axialen Schicht, aufgenommen bei 30, 40, 50 und 60 Hz. **b** Elastizitätskarten nach konventioneller Auswertung der in **a** dargestellten Einzelfrequenzwellenbilder. **c** Elastizitätskarte nach Mehrfrequenzinversion [24] mit anatomischem Vergleich zu einer T1-gewichteten Aufnahme sowie zum MRE-Betragsbild (aufgrund von EPI-Verzerrungen sowie unterschiedlichen Bildauflösungen sind die dargestellten Strukturen nicht deckungsgleich). Die dargestellte 3-D-Mehrfrequenz-MRE erlaubt erstmalig die Abgrenzung anatomischer Strukturen in den Elastizitätskarten. *MRE* Magnetresonanzelastographie, *EPI* „echo planar imaging"

persönliches Exemplar für I. Sack

derzeit die genaueste bildgestützte Modalität zur Graduierung der Leberfibrose [21] und zur Abgrenzung früher Fibosegrade von mittlerer Fibrose. Neben dem Fibrosegrad führt Hepatitis zu einer messbaren Erhöhung der Elastizität, während eine Steatose die elastographischen Befunde nicht beeinflusst [22]. Der Einfluss weiterer Variablen, wie Bindegewebeummantelung oder mechanische Kapselung der Leber nach Transplantation, ist noch nicht abschließend geklärt [23].

Neue Entwicklungen

Die 3 oben genannten Verfahren der MRE stellen lediglich einen Zwischenschritt der Entwicklung eines optimalen MRE-Untersuchungsprotokolls der Leber dar. Sowohl Anregungs-, Bildaufnahme- als auch Auswertungstechniken befinden sich derzeit in Revision. Wichtige Meilensteine stellen dabei die Integration von paralleler Bildgebung in Single-shot-Techniken sowie die MRT-seitige Schwingungserzeugung mittels nichtmagnetischer Aktoren dar. Schwingungserzeuger auf der Basis piezoelektrischer Keramiken bieten einen erheblichen Gewinn an Reproduzierbarkeit von Anregungsposition und Wellentransmission sowie eine Vereinfachung im Patientenhandling. Einen prototypischen Aufbau der Leber-MRE mittels Piezoaktor am Institut für Radiologie der Charité Berlin zeigt ◘ **Abb. 5**. Scherwellen können im Frequenzbereich zwischen 25 und 70 Hz erzeugt und innerhalb dreier Atempausen (bisher 20 min) als volles 3-D-Vektorfeld ausgelesenen werden. Ein neu entwickelter Auswertealgorithmus erlaubt die Verarbeitung von Mehrfrequenzinformation, wodurch die Ortsauflösung der MRE erheblich verbessert wird [24]. In ◘ **Abb. 6** ist der Gewinn an Konsistenz in Elastizitätskarten aufgrund 3-D-Multifrequenzinversion dargestellt [24]. Damit wird zukünftig die MRE-gestützte Abgrenzung von regional-heterogener Fibrose und von fokalen Läsionen wie etwa Tumoren erleichtert [25] und die Genauigkeit der MRE in der Diagnose früher Fibrosegrade potenziell gesteigert.

Fazit für die Praxis

- **Die Leberfibrose ist deutlich mit einer Zunahme der Steifigkeit (Elastizität) der Leber verbunden.**
- **Die Korrelation von Lebersteifigkeit und Fibrose wird im Ultraschall oder in der MR-Bildgebung mittels Elastographie zur Fibrosegraduierung genutzt.**
- **Bei der bildgestützten Diagnose früher und mittlerer Fibrosegrade hat bisher die MRE die höchste diagnostische Güte erzielt.**
- **Vorteil gegenüber der Ultraschallelastographie ist die Beurteilung des gesamten Organs.**
- **Weitere Verbesserungen sind von neuen MRE-Methoden zu erwarten; damit könnte sich in Zukunft die Graduierung der Leberfibrose mittels MRE im klinisch-radiologischen Alltag etablieren.**

Korrespondenzadresse

Prof. Dr. I. Sack
Institut für Radiologie,
Charité-Universitätsmedizin
Berlin, Campus Charité Mitte,
Charitéplatz 1, 10117 Berlin
ingolf.sack@charite.de

Interessenkonflikt. Der korrespondierende Autor gibt für sich und seine Koautoren an, dass kein Interessenkonflikt besteht.

Literatur

1. Ophir J, Cespedes I, Ponnekanti H et al (1991) Elastography: a quantitative method for imaging the elasticity of biological tissues. Ultrason Imaging 13(2):111–134
2. Lörke J, Erhardt A, Vogt C, Häussinger D (2007) Nicht invasive Diagnostik der Leberzirrhose. Dtsch Arztebl 104(24):1752–1757
3. Desmet VJ, Gerber M, Hoofnagle JH et al (1994) Classification of chronic hepatitis: diagnosis, grading and staging. Hepatology 19(6):1513–1520
4. Strader DB, Wright T, Thomas DL, Seeff LB (2004) Diagnosis, management, and treatment of hepatitis C. Hepatology 39(4):1147–1171
5. Bravo AA, Sheth SG, Chopra S (2001) Liver biopsy. N Engl J Med 344(7):495–500
6. Posnansky O, Guo J, Hirsch S et al (2012) Fractal network dimension and viscoelastic powerlaw behavior (I): a modeling approach based on a coarse-graining procedure combined with shear oscillatory rheometry. Phys Med Biol (in print to be published in June)
7. Sack I (2008) Magnetic resonance elastography. Dtsch Med Wochenschr 133(6):247–251
8. Sandrin L, Fourquet B, Hasquenoph JM et al (2003) Transient elastography: a new noninvasive method for assessment of hepatic fibrosis. Ultrasound Med Biol 29(12):1705–1713
9. Palmeri ML, Wang MH, Dahl JJ et al (2008) Quantifying hepatic shear modulus in vivo using acoustic radiation force. Ultrasound Med Biol 34(4):546–558
10. Muller M, Gennisson JL, Deffieux T et al (2009) Quantitative viscoelasticity mapping of human liver using supersonic shear imaging: preliminary in vivo feasibility study. Ultrasound Med Biol 35(2):219–229
11. Muthupillai R, Lomas DJ, Rossman PJ et al (1995) Magnetic resonance elastography by direct visualization of propagating acoustic strain waves. Science 269(5232):1854–1857
12. Ziol M, Handra-Luca A, Kettaneh A et al (2005) Noninvasive assessment of liver fibrosis by measurement of stiffness in patients with chronic hepatitis C. Hepatology 41(1):48–54
13. Yin M, Talwalkar JA, Glaser KJ et al (2007) Assessment of hepatic fibrosis with magnetic resonance elastography. Clin Gastroenterol Hepatol 5(10):1207–1213 e1202
14. Huwart L, Sempoux C, Salameh N et al (2007) Liver fibrosis: noninvasive assessment with MR elastography versus aspartate aminotransferase-to-platelet ratio index. Radiology 245(2):458–466
15. Klatt D, Hamhaber U, Asbach P et al (2007) Noninvasive assessment of the rheological behavior of human internal organs using multifrequency MR elastography: a study of brain and liver viscoelasticity. Phys Med Biol 52(24):7281–7294
16. Asbach P, Klatt D, Hamhaber U et al (2008) Assessment of liver viscoelasticity using multifrequency MR elastography. Magn Reson Med 60:373–379
17. Asbach P, Klatt D, Schlosser B et al (2010) Viscoelasticity-based staging of hepatic fibrosis with multifrequency MR elastography. Radiology 257(1):80–86
18. Friedrich-Rust M, Ong MF, Martens S et al (2008) Performance of transient elastography for the staging of liver fibrosis: a meta-analysis. Gastroenterology 134(4):960–974
19. Rustogi R, Horowitz J, Harmath C et al (2012) Accuracy of MR elastography and anatomic MR imaging features in the diagnosis of severe hepatic fibrosis and cirrhosis. J Magn Reson Imaging 35(6):1356–1364
20. Wang Y, Ganger DR, Levitsky J et al (2011) Assessment of chronic hepatitis and fibrosis: comparison of MR elastography and diffusion-weighted imaging. AJR Am J Roentgenol 196(3):553–561
21. Bonekamp S, Kamel I, Solga S, Clark J (2009) Can imaging modalities diagnose and stage hepatic fibrosis and cirrhosis accurately? J Hepatol 50(1):17–35
22. Chen J, Talwalkar JA, Yin M et al (2011) Early detection of nonalcoholic steatohepatitis in patients with nonalcoholic fatty liver disease by using MR elastography. Radiology 259(3):749–756
23. Lee VS, Miller FH, Omary RA et al (2011) Magnetic resonance elastography and biomarkers to assess fibrosis from recurrent hepatitis C in liver transplant recipients. Transplantation 92(5):581–586
24. Papazoglou S, Hirsch S, Braun J, Sack I (2012) Multifrequency inversion in magnetic resonance elastography. Phys Med Biol 57(8):2329–2346
25. Venkatesh SK, Yin M, Glockner JF et al (2008) MR elastography of liver tumors: preliminary results. AJR Am J Roentgenol 190(6):1534–1540

persönliches Exemplar für I. Sack